

Ventricular Premature Beats VPBs

VPBs are premature depolarizations arising in the ventricles, analogous to atrial premature beats

With VPBs the premature depolarizations arise in either the right or left ventricle – the ventricles are not stimulated simultaneously.

Thus the QRS complex are **wide** with VPBs.

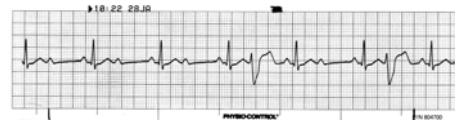Ventri  hmias

Written by:
Erez Geller
Magen David Adom

VPBs - Characteristics

1. They are premature and occur before the next normal beat is expected.
2. The QRS complex is abnormally wide (usually 0.12 second or more), and the T wave and the QRS complex usually point in opposite directions.
3. Usually precede a sinus P wave but before the QRS normal complex.

VPBs



VPBs - Combinations

- Two in a row – referred as pair/couplet.
- Three or more in a row – by definition – **VT**.



VPBs - Frequency

Refers to the number than are seen per minute or other unit of time

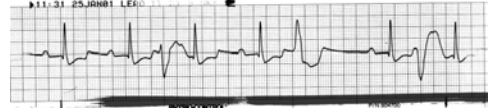
The VPBs frequency may range from one or occasional isolated premature depolarization to many

R on T

אשר VPBs תופעה זו מתייחסת ל- מתוזמן כך ש"נופל" בדיוק ליד נקודת (T של גל ה- peak השיא)

- תצורות VPBs

- VPB פעימה נורמאלית ולאחריה – **Ventricular Bigeminy**.
- רצף של שתי פעימות נורמאליות ולאחריהן **Ventricular Trigeminy** נקרא VPBs



R on T

- VF או VT תופעה זו עשויה לבוא
- – יש להתייחס רצינות. **Acute MI**
- איסכמיה לבבית חריפה – יש להתייחס ברצינות.
- ארוך QT. מרווח

אז מה?

הגורמים

- מבוגרים צעירים – צריכה גבוהה של קפאין, חרדה.
- תרופות מסוימות כגון אדרנלין באסטמה.
- שכיח אצל אנשים הסובלים מצניחת מסתם מיטראלי.
- IHD.
- HTN.

משמעות קלינית

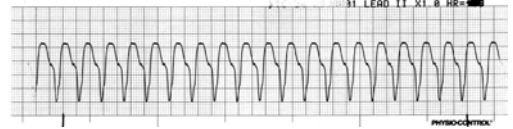
- הפרעת קצב שכיחה מאוד.
- יכולה להתקיים בלב "בריא" ובלב "חולה".
- החולה לא בהכרח סימפטומטי.
- חולה סימפטומטי – פלפיטציות (תחושה של פעימה נוספת).

VT

- "מתמשך" – יותר מ- 30 שניות. VT
- הפרעת קצב מסכנת חיים, משתי סיבות עיקריות:
 1. רוב החולים אינם מסוגלים לשמור על לחץ דם. נאות בזמן הפרעת קצב חדרית מהירה ובסופו של דבר "מפילים" לחץ דם.
 2. VF המצב יכול להידרדר ל-.

Ventricular Tachycardia

- או יותר VPBs על פי ההגדרה – רצף של שלושה מחולק לפי –
- Nonsustained and Sustained.
- Monomorphic and polymorphic



VT הטיפול ב-

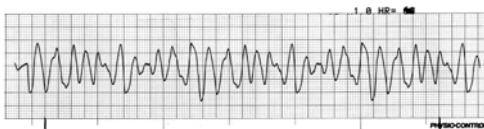
- חמצן
- טיפול תרופתי אנטי-ארייתי
- השתלת דפיברילטור מסונכרן: ICD – Implantable Cardioverter Defibrillator

Causes and Therapy Of Recurrent, Sustained, Monomorphic VT

- מתמשך אשר עלול להוביל להתעלפות או VT למוות מיידית – ברוב המקרים יופיע אצל חולים בעלי בעיה קרדיאלית כזו או אחרת.
- חולים העשויים לפתח טאכיקרדיה חדרית מהירה שכזו ("התעוררות" מוקדים אקטופיים): או MI, cardiomyopathy חולים אשר בעברם הגדלה של חדר שמאל.
- הסיבה השכיחה ביותר בקרב מבוגרים בארה"ב: coronary artery disease with prior MI

Ventricular Fibrillation

- חדרי הלב אינם פועמים בצורה תקינה ומתואמת
- חדרי הלב מפרפרים באופן לא מסונכרן ולא אפקטיבי
- (cardiac output תפוקת לב)
- החולה מאבד הכרתו באופן מיידית!!!



ועכשיו...



- הטיפול VF

- דה-פיברילציה לא מסונכרנת
- ABC החייה וטיפול לפי ה-
- טיפול תרופתי **אנטי-ארייתי**
- השתלת **דפיברילטור פנימי**

VF

- טאכיאריתמיה קטלנית זו יכולה להתרחש אצל כל חולה הסובל מבעיית לב כלשהי
- VPBs , יכולה להופיע הפרעת קצב מקדימה כגון: VT, או הופעה ספונטנית.
- גורם שכיח למוות מיידי מדום לב אצל חולים עם Acute MI
- יכול להופיע אף אצל חולים בריאים או אצל משתמשים בסמים

יאללה
מפגרים...נמאסתם!!!